

<リンクノート>

※介助・見学日の翌日、17時30分までに担当医の所属講座へ提出

班 番号

担当医 : 歯科クリニック・大学病院

氏名

科 () 科 ()

介助(見学)日 : 年 月 日 () : ~ :

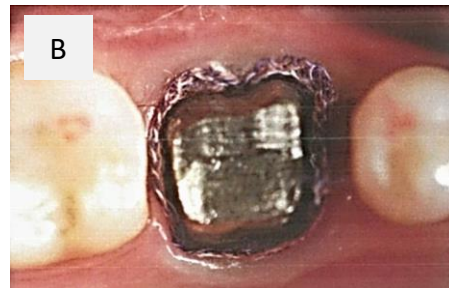
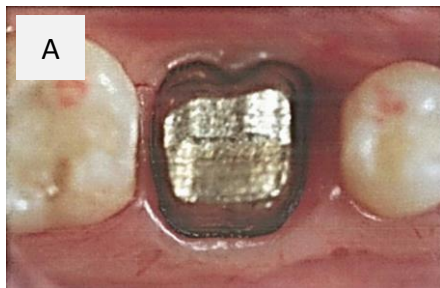
処置内容 :

過去関連問題 : 国試 第102回 C-9.10 (補綴・クラブリ)

48歳の女性。下顎左側第一大臼歯に全部鑄造冠を製作中である。支台歯形成終了後にある操作を行った。最初の操作後の支台歯の写真(A)とそれに続いて行った操作後の支台歯の写真(B)を示す。

1. 写真に示す操作の主要な目的はどれか。1つ選べ。

- a 出血の防止
- b 辺縁歯肉の押し広げ
- c 歯肉溝滲出液の抑制
- d 術後の歯肉退縮の防止
- e フィニッシュラインの修正



2. 次に精密印象採得を行うこととした。印象直前のある操作の写真を示す。この操作で確認するのはどれか。2つ選べ。

- a 流動性
- b 硬化時間
- c 気泡の有無
- d 印象材の温度
- e ゴム手袋による効果阻害の有無

